仙骨部の浅い褥創の経過

高岡駅南クリニック院長　塚田邦夫

仙骨部の浅い褥創の悪化サインは何か?

褥創好発部位の仙骨･尾骨部の褥創を発見した場合、これが悪化していくのか、回復するのか、何となく経験と直感で考えていたが、過去の症例について初診時の印象とデジカメ写真にみられる特徴を調べてみた。

これらを比較することで、仙骨部の褥創悪化サイン、あるいは悪化しないサインを見いだしてみたいと考えた。

対象症例

2009 年 1 月から 2011 年年末までの 3 年間に、経過をみることができた仙骨･尾骨部褥創の全症例を対象とした。

検討事項は、局所の観察結果のみを基本とし、体圧分散や栄養管理については無視することにした。基本的に管理栄養士や看護士が関わり、医師と看護師によって体圧分散･ズレ摩擦の予防と対策･創傷治癒理論に則った局所療法を選択した症例である。

資料から、

１）悪化していった例
２）悪化サインがありそうだが改善した例
３）悪化サインがなく改善すると考え、その通り改善した例
４）悪化の不安を感じ用心したが悪化しなかった例
５）皮膚炎が主体であった例

に症例を分類し、それぞれの分類ごとに検討した。

１）悪化していった例（5 例）

これに該当するのは 5 例あった。写真の左側が初診時のものである。浅い仙骨･尾骨部褥創

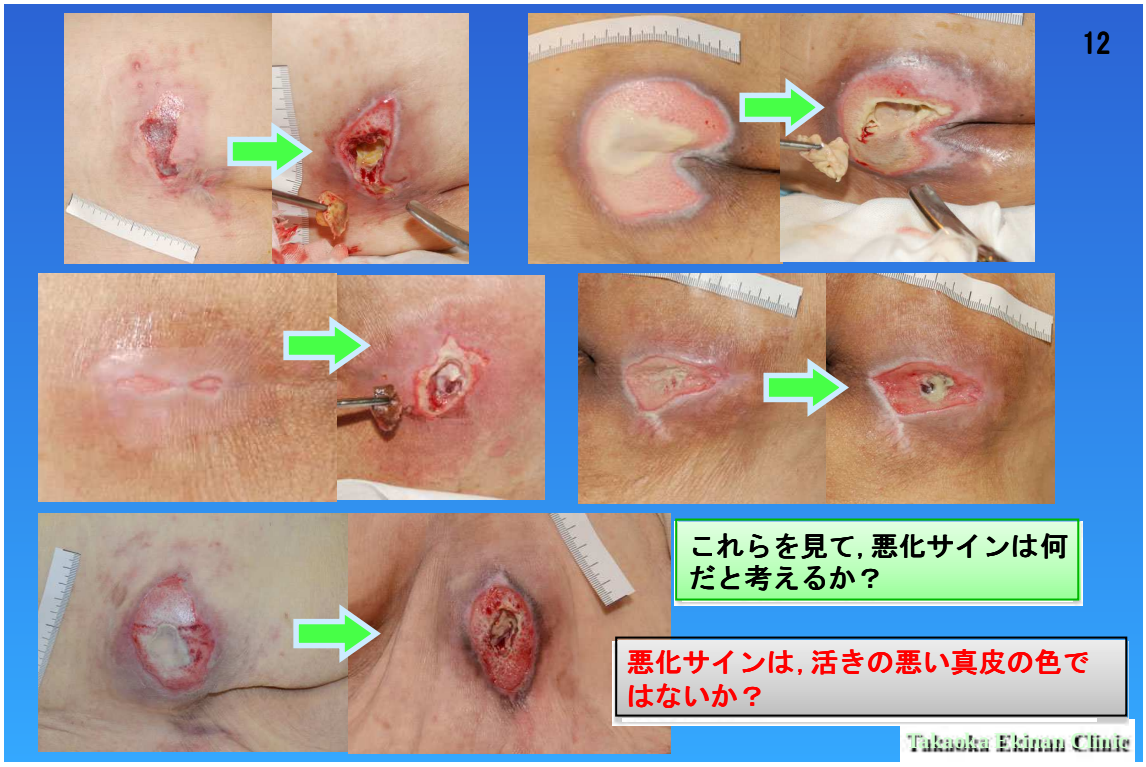

であり、真皮が生き残っているのではと期待したが、治療経過により真皮が壊死しており、壊死が進行した後デブリードメントすることでステージ３あるいはステージ４の褥創であることが判明した。
それぞれの症例で、左側の写真を検討することで、主観的ではあるが、活きの悪い真皮が共通して観察された。つまり「活きの悪い真皮の色」を悪化サインではないかと考えた。

２）悪化サインがありそうだが改善した例（2 例）
初診時に悪化サインがありそうと考えたが、改善していった例は 2 例あった。以下にその 2 例を提示するが、同様に左側が初診時の写真である。
先の悪化サインのあった例と比べ、「真皮が元気な色」をしており、「壊死組織もくっきり」していた。つまり、悪化サインではないのは、この 2 点であろうと推察した。

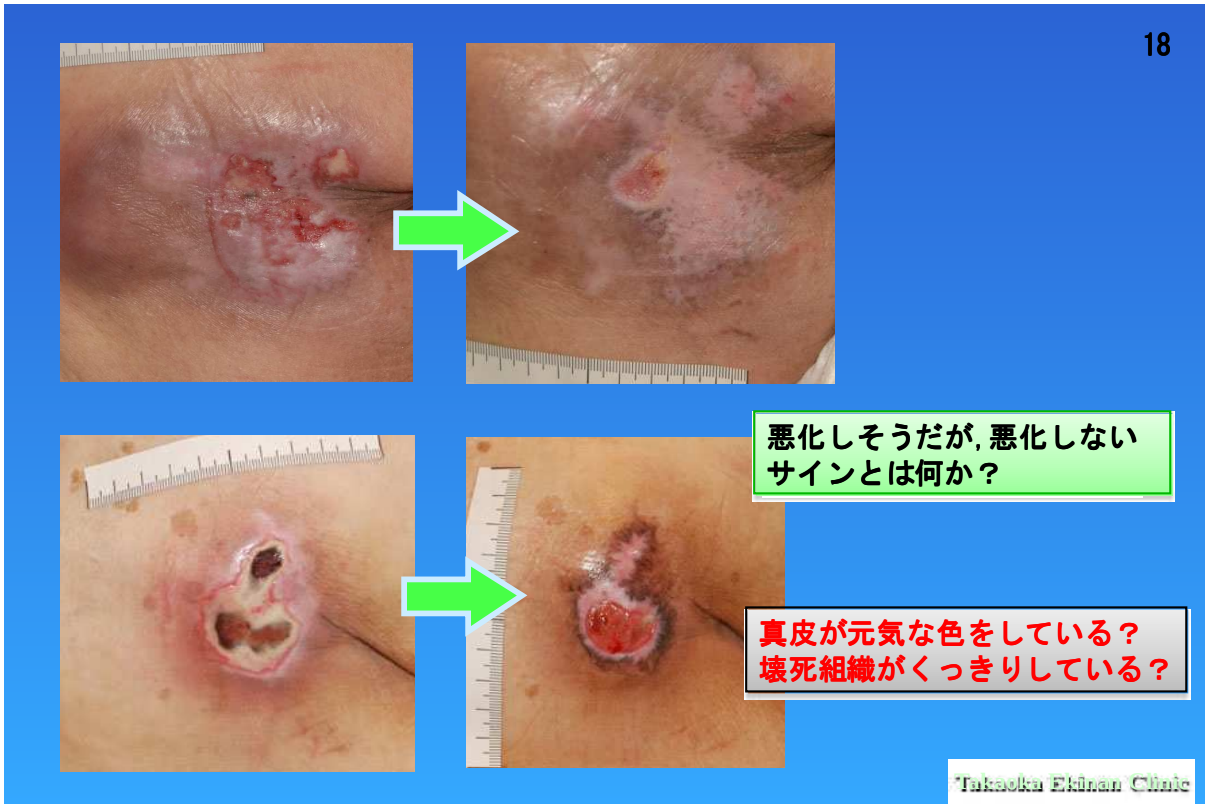

３）悪化サインがなく改善すると考え改善した例（9 例）
このような症例は次ページの 9 例あった。いずれも観察にて、「生きの良い真皮や肉芽」で覆われており、これらは悪化サインではないと推察した。

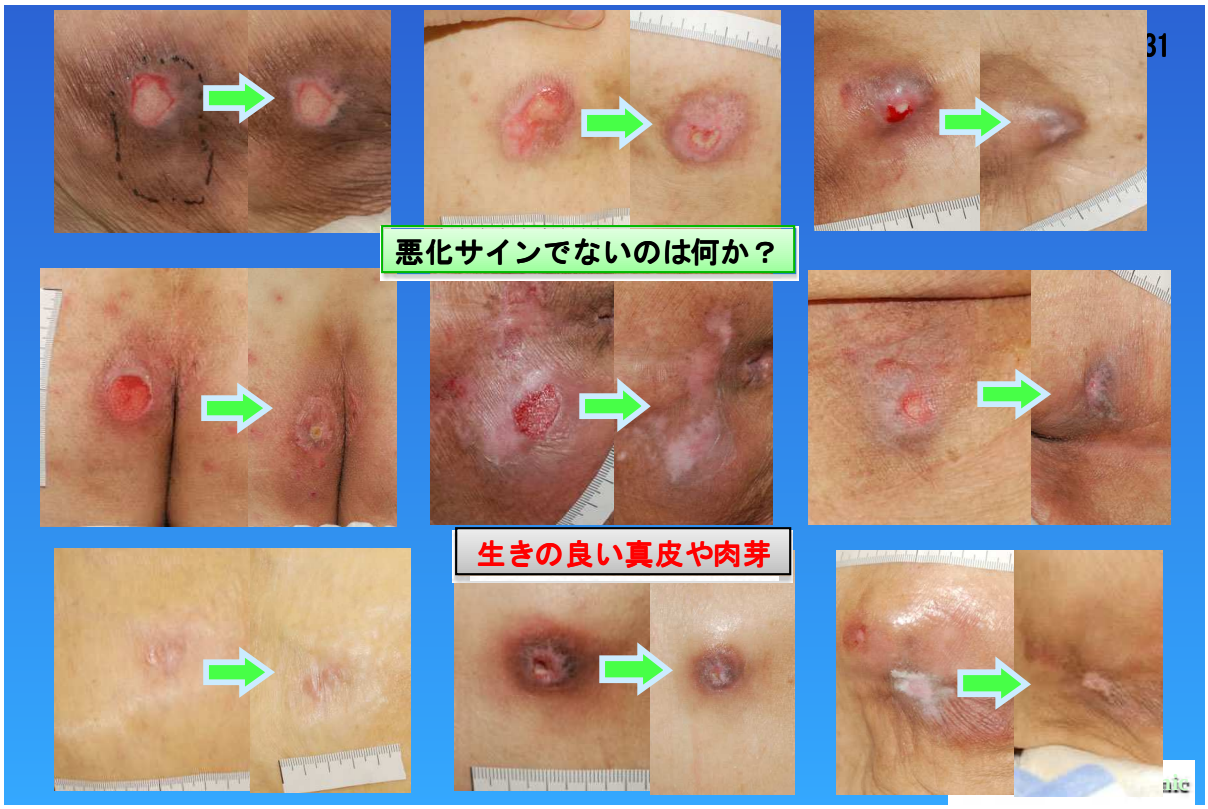

4）悪化の不安を感じ、用心したが悪化しなかった例（3 例）
これに該当するのは 3 例あったが、不安要素としては「黒色表皮壊死」「二重発赤」「著明なるい痩」であった。実際は下の写真のように改善したので、これらは悪化サインでない可能性が強い。

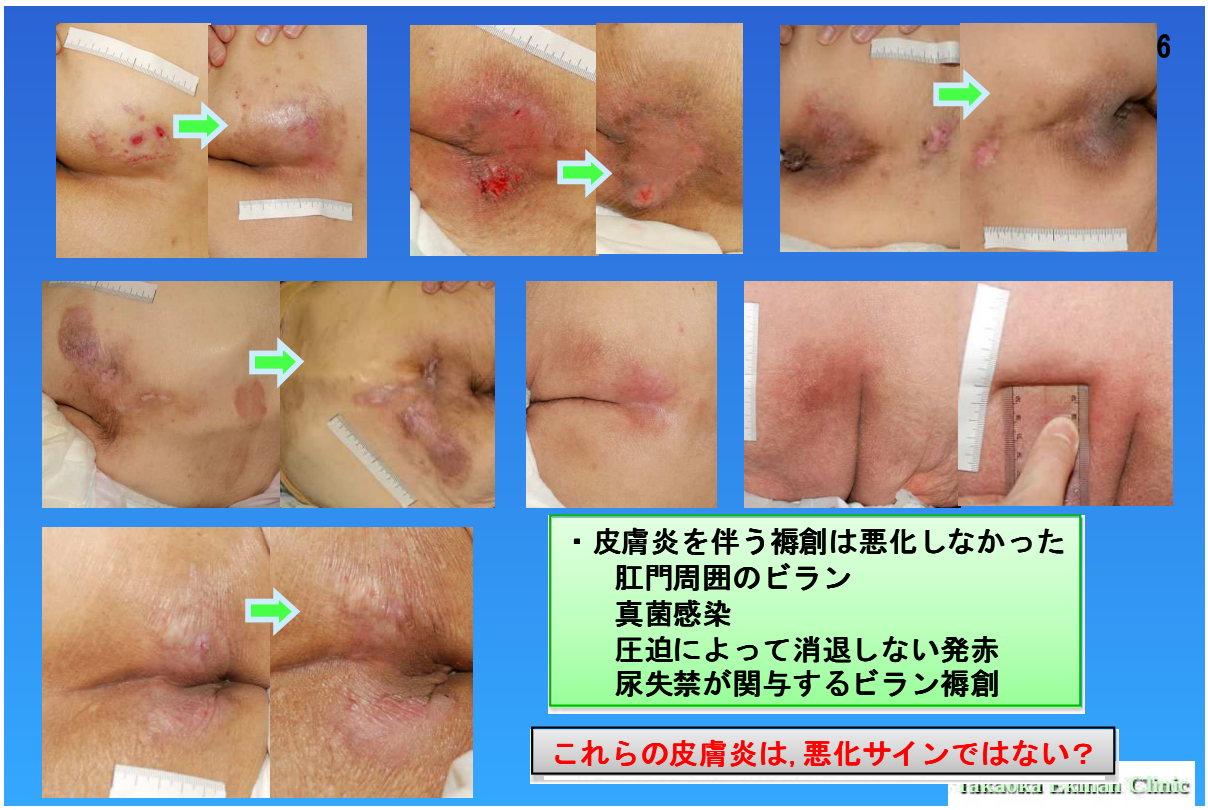

５）皮膚炎が主体であった例（7 例）
このような症例は 7 例あったが、これら皮膚炎を伴う褥創の悪化はなかった。皮膚炎としては「肛門周囲のビラン」「真菌感染」「圧迫によって消退しない発赤」「尿失禁が関与するビラン褥創」であった。これら皮膚炎が主体となっている褥創は、悪化のサインではないと考えられた。

まとめ
以上より、浅い仙骨尾骨部褥創の、局所悪化サインは「活きの悪い真皮の色」であると独断した。また、悪化サインでないのは「生きの良い真皮や肉芽」「くっきりした壊死組織」「黒色表皮壊死」「二重発赤」「著明なるい痩」「皮膚炎や皮膚感染が主体の褥創」と考えた。